Indice

Capitolo 1

Anatomia chirurgica dei mascellari 1

Mascellare superiore 1
Palato duro 2
Fossa pterigopalatina 3
Arteria mascellare interna 3
Guancia 3
- Nervo faciale 3
- Arteria faciale o mascellare esterna 3
- Bolla di Bichat 3
- Dotto di Stenone 4

Labbra 4
Mandibola 4
Nervo buccale 5
Loggia sottolinguale 5
- Nervo linguale 5
- Arteria linguale 6
- Arteria sottolinguale 7
- Arteria dorsale della lingua 7
- Ghiandola sottolinguale 7

Letture consigliate 7

Capitolo 2

Diagnostica per immagini e anatomia radiologica 9

Posizione anatomica del dente 9
- Classificazione di Winter 9
- Classificazione di Pell e Gregory 9
- Classificazione degli ottavi 10

Valutazione del numero, della morfologia e dello sviluppo dell'apparato radicolare 13
- Rapporti con il canale alveolare 13

Tomografia computerizzata 18
- Ottavi superiori inclusi 19
- Ottavi inferiori inclusi 19
- Canini inclusi 20
- Denti soprannumerari 20

Dosimetria 20
Letture consigliate 21

Capitolo 3

Strumentario chirurgico e preparazione del campo operatorio 23

Aspetti generali 23
- Preparazione dell'ambiente 23
- Preparazione del paziente 24
- Preparazione degli operatori 25

Strumentario chirurgico 27
- Strumentario di base 27
- Strumentario dedicato per la chirurgia estrattiva 28
- Strumentario piezoelettrico 28

Ergonomia in sala operatoria 38
- Postura da seduti per i professionisti odontoiatri secondo la norma UNI ISO 11226:2019 38
- Misure ergonomiche: l'utilizzo del poggiatesta 40
- Contesti di intervento sulla mascella superiore 40
- Una comunicazione corretta 40
- Posizionamento della mascella superiore e microscopio odontoiatrico 41
- Errori comuni 41
- Contesti di intervento sulla mascella inferiore 42

Tavolo operatorio per chirurgia orale 42
Letture consigliate 43

Capitolo 4

Anestesia loco-regionale e sedazione endovenosa: tecnica e analisi degli insuccessi 45

Anestetici locali in odontoiatria 45
- Lidocaina (Xyloplyina) 45
- Prilocaina (Citanest) 45
- Mepivacaina (Carboplyina) 45
- Articaina 46

Scelta del tipo di anestesia locale 46
Fattori che condizionano la scelta del tipo di anestesia 46
- Tipologia di intervento da eseguire 46
- Durata dell'intervento 46
- Sede anatomica 46
- Pazienti in classe ASA I 47
- Pazienti in classe ASA II e III 48

Paziente in gravidanza e allattamento 48
Protocollo farmacologico per paziente con presunte allergie 48
Anestesia nei pazienti in età pediatrica 48
Anestesia del nervo alveolare inferiore 48
Tecnica diretta 49
Tecnica indiretta 50
Tecnica di Gow-Gates 50
Tecnica di Akinosi 50
Anestesia del nervo buccale 51
Anestesia del nervo linguale 51
Anestesia del nervo palatino 51
Anestesia del nervo nasopalatino 53
Anestesia del nervo infraorbitario 53
Esempi di anestesia plessica (infiltrativa) 53
Sedazione endovenosa 53
Sedazione lieve – Livello ambulatoriale 55
Sedazione moderata – Livello ambulatoriale/ Ambiente protetto 55
Sedazione profonda – Ambiente protetto 55
Metodica e farmaci 55
Risultati e benefici 57
Bibliografia e letture consigliate 57

Capitolo 5

Disegno dei lembi e tecniche di sutura 59

Vascolarizzazione dei lembi 59
I lembi in chirurgia estrattiva 59
Lembo a busta senza incisioni di rilasciamento 60
Lembo triangolare 60
Lembo trapezoidale 60
Lembo marginale 60
Lembo paramarginale 60
Tecniche di sutura 64
Guarigione dei tessuti 64
Strumentario per eseguire le suture 65
Aghi chirurgici 65
Fili da sutura 65
Classificazione dei fili da sutura 65
Nodi chirurgici 67
Nodo chirurgico semplice 67
Nodo piano o quadrato 67
Nodo chirurgico completo 68
Nodo di Toupet 68
Tecniche di sutura in chirurgia estrattiva 68
Suture a punti staccati 68
Suture continue a spirale 68
Rimozione delle suture 71
Letture consigliate 71

Capitolo 6

Chirurgia piezoelettrica: applicazioni e protocolli 73

Applicazioni degli ultrasuoni in medicina 73
Fisica degli ultrasuoni 74
Generazione delle onde ultrasonore 74
Chirurgia orale piezoelettrica 75
Caratteristiche del taglio piezoelettrico 76
Caso clinico 1 81
Caso clinico 2 82
Unità piezoelettrica 85
Tecniche estrattive piezoelettriche 85
Letture consigliate 87

Capitolo 7

Chirurgia degli ottavi inferiori e superiori inclusi 89

Introduzione 89
Eziopatogenesi dell'inclusione dentale 89
Differenza tra dente impattato e dente ritenuto 90
Problematiche connesse all'inclusione dentale 90
Pericoronite 90
Malattia parodontale localizzata agli elementi dentari inclusi contigui 92
Carie 92
Problematiche ortodontiche 92
Problematiche protesiche 92
Cisti odontogene 92
Tumori odontogeni 92
Estrazione del terzo molare inferiore 96
Estrazione in posizione verticale 96
Caso clinico 1 99
Caso clinico 2 100
Caso clinico 3 101
Caso clinico 4 102
Caso clinico 5 103
Caso clinico 6 104
Caso clinico 7 105
Estrazione in mesioversione 106
Caso clinico 8 108
Caso clinico 9 110
Caso clinico 10 112
Estrazione del terzo molare inferiore orizzontale 114
Caso clinico 11 116
Caso clinico 12 117
Estrazione del terzo molare inferiore in distoversione 119
Caso clinico 13 120

Estrazione del terzo molare mascellare 122
Caso clinico 14 124
Caso clinico 15 126
Caso clinico 16 128
Caso clinico 17 129
Caso clinico 18 130
Letture consigliate 131

Capitolo 8

Germectomia: indicazioni e tecnica chirurgica 133

Indicazioni 134
Caso clinico 1 135
Caso clinico 2 136
Caso clinico 3 139
Caso clinico 4 141
Letture consigliate 143

Capitolo 9

Recupero chirurgico-ortodontico e denti sovrannumerari 145

Denti inclusi 145
- Inclusione del secondo molare 145
- Inclusione dei premolari 145

Caso clinico 1 146
- Inclusione dei canini 148
- Diagnosi di inclusione 148
- Possibilità di trattamento 148
- Casi in cui è opportuno estrarre il canino incluso 148

Caso clinico 2 150
Caso clinico 3 151
Caso clinico 4 153
Caso clinico 5 153
Caso clinico 6 155
Caso clinico 7 156
Denti sovrannumerari 157
Caso clinico 8 158
Letture consigliate 159

Capitolo 10

Farmacologia pre- e postchirurgica e gestione dei pazienti a rischio 161

Farmacologia pre- e postchirurgica 161
- Medicazione preoperatoria 161
- Terapia antibiotica 161
- Farmaci per il dolore 161
- Famaci cortisonici 162

Gestione dei pazienti a rischio 162
- Pazienti diabetici 162
- Pazienti in terapia anticoagulante 162
- Pazienti in terapia con bifosfonati 163

Indicazioni postoperatorie 164
- Sanguinamento 164
- Alimentazione 164
- Igiene orale 164

Letture consigliate 165

Capitolo 11

Complicanze intra- e postoperatorie 167

Complicanze intraoperatorie 167
- Lesione del dente adiacente 167
- Lussazione dell'articolazione temporo-mandibolare 167
- Frattura radice/apice 167
- Frattura ossea 167
- Lacerazione a carico dei tessuti molli 169
- Caduta di corpo estraneo nelle vie aeree 169

Complicanze postoperatorie 169
- Edema 169
- Trisma 170
- Dolore 170
- Ematoma, emorragia, ecchimosi 170
- Alveolite secca 172
- Complicanze neurologiche 173

Letture consigliate 175

Anatomia chirurgica dei mascellari

La conoscenza dell'anatomia dei mascellari è alla base di qualunque atto chirurgico che interessi il distretto orofacciale. Lo scopo di questo testo non è rappresentare in maniera dettagliata l'anatomia topografica del distretto, ma fornire in maniera schematica e razionale una guida anatomica applicata alla clinica di tutti i giorni, con particolare attenzione alle strutture da rispettare durante la chirurgia degli elementi dentari inclusi.

Mascellare superiore

In quest'area è di interesse chirurgico il **fascio neurovascolare nasopalatino**, contenuto nel canale omonimo che emerge sulla linea mediana della premaxilla, circa 1 cm posteriormente alla papilla interincisiva. La sezione accidentale di questo fascio non determina lesioni funzionali, ma può provocare importante sanguinamento (1.1).

Nella porzione più craniale, un'altra struttura nobile è rappresentata dal **fascio neurovascolare infraorbitario**, che emerge dal forame omonimo che si trova al di sotto della cornice orbitaria inferiore, fornendo la sensibilità alla guancia e alla cute dell'emipiramide nasale omolaterale. In caso di atrofia o anestesia del nervo, esso deve essere opportunamente identificato attraverso uno scollamento a tutto spessore che previene eventuali lesioni accidentali (1.2).

Nella regione posteriore del mascellare la struttura da prendere in considerazione è il **seno mascellare**, che rappresenta grande variabilità anatomica nei diversi pazienti. Esso è rivestito da una sottile mucosa respiratoria che si pone in continuità mediamente con le cavità nasali. La sua anatomia va opportunamente va-

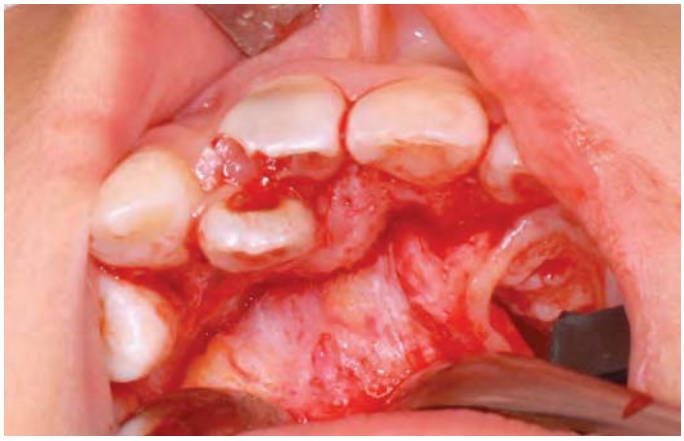

1.1 Isolamento del canale nasopalatino.

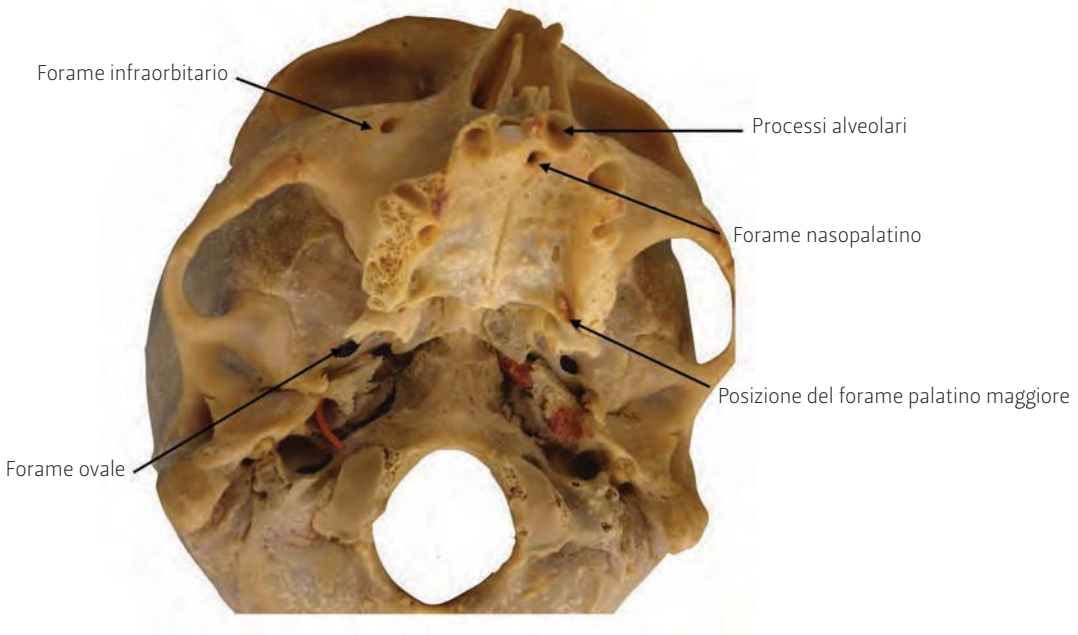

1.2 Strutture anatomiche del mascellare superiore evidenziate su cranio secco.

lutata radiograficamente, in particolare negli interventi di avulsione degli elementi dentari cha aggettano all'interno della cavità sinusale, per minimizzare il rischio di violazione accidentale dell'integrità del seno mascellare (1.3 e 1.4).

Palato duro

Oltre il fascio neurovascolare nasopalatino precedentemente descritto, di importanza chirurgica è il **fascio neurovascolare palatino-maggiore**, costituito dal **nervo palatino** e dall'**arteria palatina maggiore**, che emer-

1.3 Seno mascellare con in evidenza la membrana di Schneider.

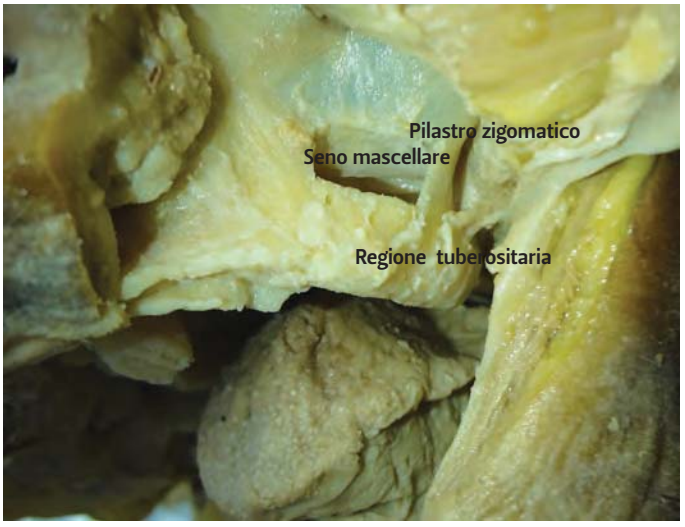

1.4 Dissezione anatomica con in evidenza il seno mascellare, il pilastro zigomatico e la regione tuberositaria.

ge a livello del primo molare superiore 1 cm mesialmente ai colletti dentari; nei casi di atrofia, il canale può trovarsi in cresta e di ciò bisogna tenere conto per evitare copiose emorragie, in particolare in caso di: prelievi connettivali, asportazione di elementi dentari inclusi e apicectomie sulle radici palatine dei molari superiori (vedi 1.2).

Fossa pterigopalatina

È rappresentata dallo spazio compreso tra la tuberosità mascellare e il processo pterigoideo dello sfenoide. Ha la forma di una piramide con l'apice inferiore che corrisponde al punto di contatto tra la tuberosità mascellare e il processo pterigoideo dello sfenoide. La base, rivolta in alto, è formata dalla superficie compresa tra la radice del processo pterigoideo e la grande ala dello sfenoide. La parete anteriore corrisponde alla tuberosità mascellare e quella posteriore al margine anteriore del processo pterigoideo dello sfenoide. La parete mediale è costituita dalla lamina verticale dell'osso palatino, il cui margine superiore circoscrive il foro sfenopalatino. Nella fossa pterigopalatina si aprono i fori alveolari postero-superiori, il foro rotondo, il canale faringeo, il canale pterigoideo, il foro sfenopalatino, la fessura orbitaria inferiore e il canale pterigopalatino (arteria mascellare, plesso venoso pterigoideo, ramo mandibolare del trigemino).

Arteria mascellare interna

È un ramo terminale della carotide esterna che, dopo aver attraversato la fossa infratemporale, termina nella fossa pterigopalatina. Vascolarizza il mascellare superiore, la mandibola, i denti, il palato, i muscoli masticatori e parte delle cavità nasali. Suoi rami collaterali sono l'arteria infraorbitaria, l'arteria palatina discendente, l'arteria vidiana e l'arteria sfenopalatina (1.5).

Guancia

Nervo faciale

Il nervo faciale (o facciale) decorre nel piano sottocutaneo, quindi non viene interessato dagli interventi sul versante della guancia, tranne che nelle asportazioni di lesioni profonde. È un nervo misto che possiede una radice motoria e una radice in parte motoria e in parte sensitiva. La componente somatomotrice, detta nucleo della mimica, innerva i muscoli mimici, la componente viscero-effettrice innerva tutte le ghiandole salivari tranne la parotide.

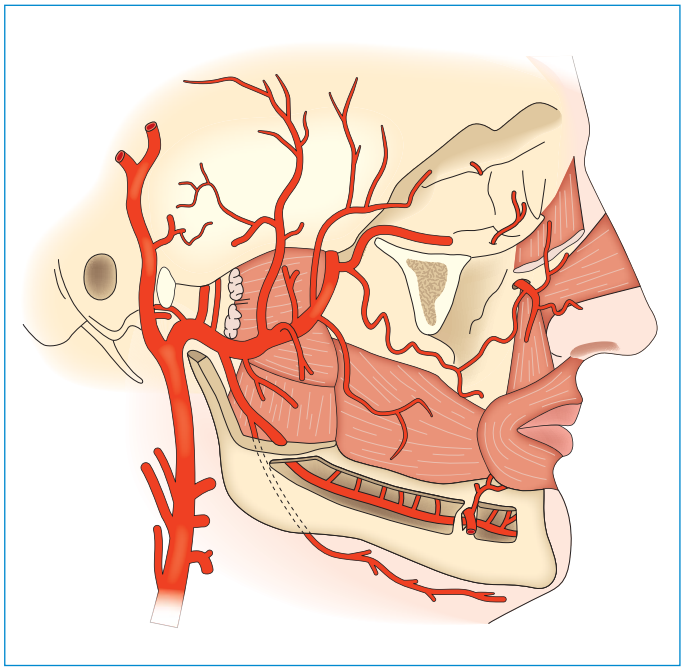

1.5 Decorso caudo-craniale e postero-anteriore dell'arteria faciale.

Arteria faciale o mascellare esterna

L'arteria faciale (o facciale, o mascellare esterna), ramo della carotide esterna, contorna il corpo orizzontale della mandibola, dirigendosi poi in avanti e in alto in corrispondenza della commessura labiale.

Prende rapporto con la ghiandola sottomandibolare, passando lungo il margine anteriore del massetere, dove può essere compressa per apprezzare le pulsazioni. Può essere facilmente danneggiata in tutti gli interventi a carico dei premolari e dei molari inferiori, nella zona del fornice vestibolare, pertanto è fondamentale uno scollamento a tutto spessore per prevenire eventuali rischi e mantenere ben scollati e divaricati i tessuti durante le manovre chirurgiche (1.6).

Bolla di Bichat

Situata tra i muscoli massetere e buccinatore nella regione della guancia, è costituita da tessuto adiposo che dà volume e sostegno.

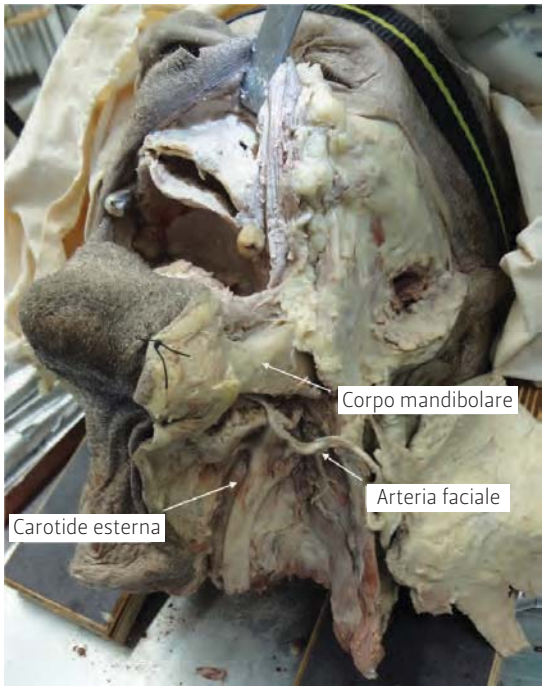

1.6 Dissezione anatomica che evidenzia il decorso della carotide esterna e dell'arteria faciale (o mascellare esterna).

L'incisione accidentale non provoca conseguenze gravi, ma può creare erniazione che può interferire con l'intervento; può anche essere incisa volutamente per utilizzarla nella chiusura delle comunicazioni oroantrali (1.7).

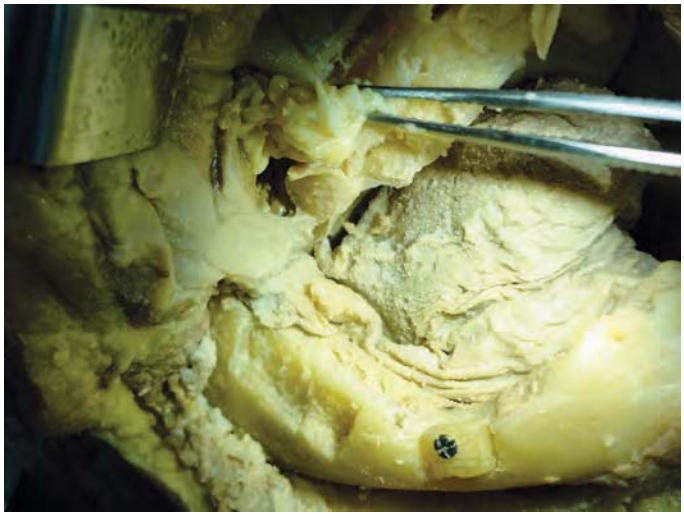

1.7 Dissezione anatomica con isolamento della bolla di Bichat.

Dotto di Stenone

Rappresenta lo sbocco della ghiandola parotide e si apre nel cavo orale in corrispondenza del colletto del secondo molare superiore. La sua identificazione è di fondamentale importanza nei casi in cui si debbano eseguire incisioni di rilascio o interventi sui tessuti molli in prossimità, per evitare la chiusura cicatriziale con sofferenza della ghiandola stessa.

Labbra

Le strutture di interesse chirurgico sono costituite dalle **arterie labiale superiore e inferiore**, che possono essere lese durante interventi di rimozione di mucoceli o neoformazioni che interessano il labbro, o nei casi più estremi durante l'utilizzo inadeguato di strumenti rotanti, per esempio nel corso di chirurgia degli elementi dentari inclusi. L'emorragia, comunque, può essere agevolmente gestita tramite diatermocoagulazione. Nel management dei tessuti molli bisogna tenere in considerazione la presenza delle ghiandole salivari minori, al fine di evitare ostruzioni dei dotti con formazione di cisti da ostruzione.

Mandibola

La struttura di maggiore importanza è rappresentata dal **fascio vascolo-nervoso alveolare inferiore**, costituito dall'**arteria alveolare inferiore** e dal **nervo alveolare inferiore**.

Entra sul versante linguale della mandibola in corrispondenza della spina di Spix, la cui posizione presenta una notevole variabilità che va considerata durante l'esecuzione dell'anestesia tronculare.

In linea di massima, è localizzato 1-1,5 cm circa al di sopra del piano occlusale e 2 cm posteriormente al margine anteriore della mandibola. Dopo avere decorso il canale al di sotto degli apici degli elementi dentari fino ai premolari, si divide in due branche terminali: il nervo mentoniero, con il forame omonimo e il nervo incisivo che si anastomizza con il controlaterale.

È importante isolare adeguatamente il forame per prevenire eventuali lesioni accidentali che possono provocare alterazioni della sensibilità dell'emilabbro corrispondente.

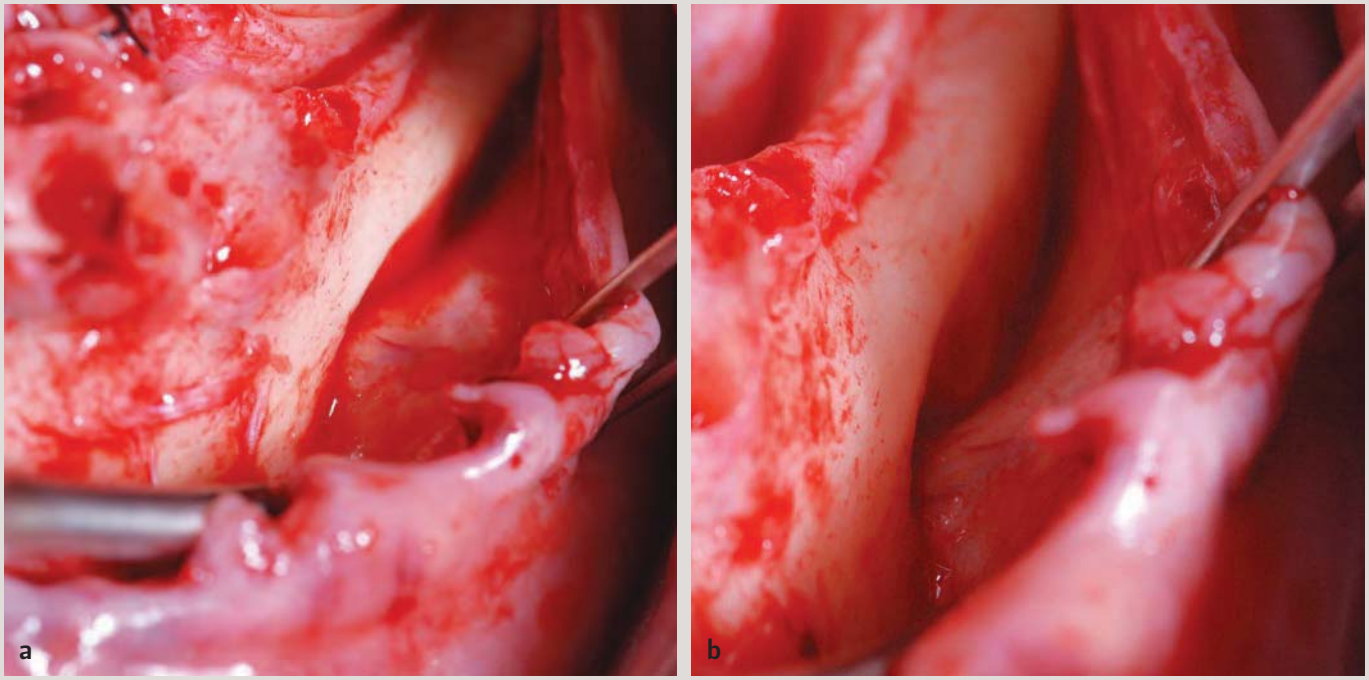

1.8 Forame mentoniero e isolamento del nervo mentoniero.

Il nervo mentoniero, nella sua emergenza, forma un ginocchio in direzione posteriore (**loop**) per poi piegare in avanti e diramarsi nel labbro (1.8a, b).

Lo stesso percorso è seguito dall'**arteria alveolare inferiore**, che fornisce la vascolarizzazione endostale della mandibola.

Nella maggior parte dei casi il decorso del canale è facilmente identificabile radiograficamente.

Nervo buccale

Conferisce la sensibilità alla mucosa vestibolare e alla gengiva dei molari e decorre nel piano sottomucoso in corrispondenza del trigono retromolare. Generalmente è localizzato 1 cm vestibolarmente al terzo molare, lungo la linea obliqua esterna (1.9).

Loggia sottolinguale

È una cavità che separa la base della lingua dalla faccia interna mediale della mandibola. Al suo interno sono presenti diverse strutture a rischio, di seguito indicate.

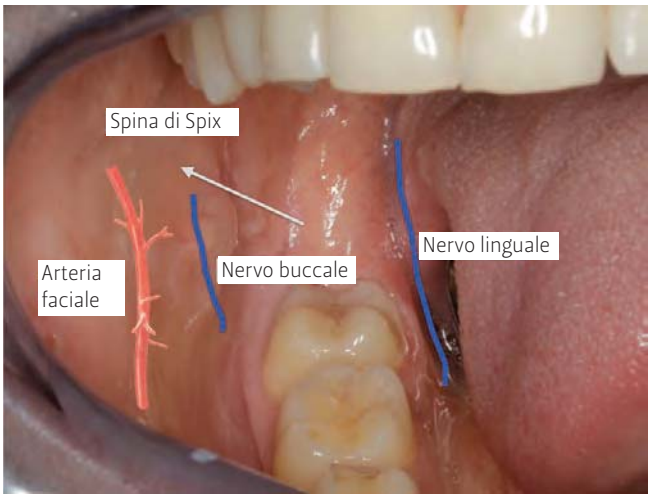

1.9 Schematizzazione delle strutture anatomiche presenti nella regione del trigono retromolare.

Nervo linguale

Di grande interesse chirurgico nell'avulsione dei terzi molari inclusi, questa struttura anatomica, una volta separatasi dal nervo alveolare inferiore, prima che quest'ultimo entri nel canale, decorre tra il muscolo pterigoideo interno e la parete mediale della mandibola,

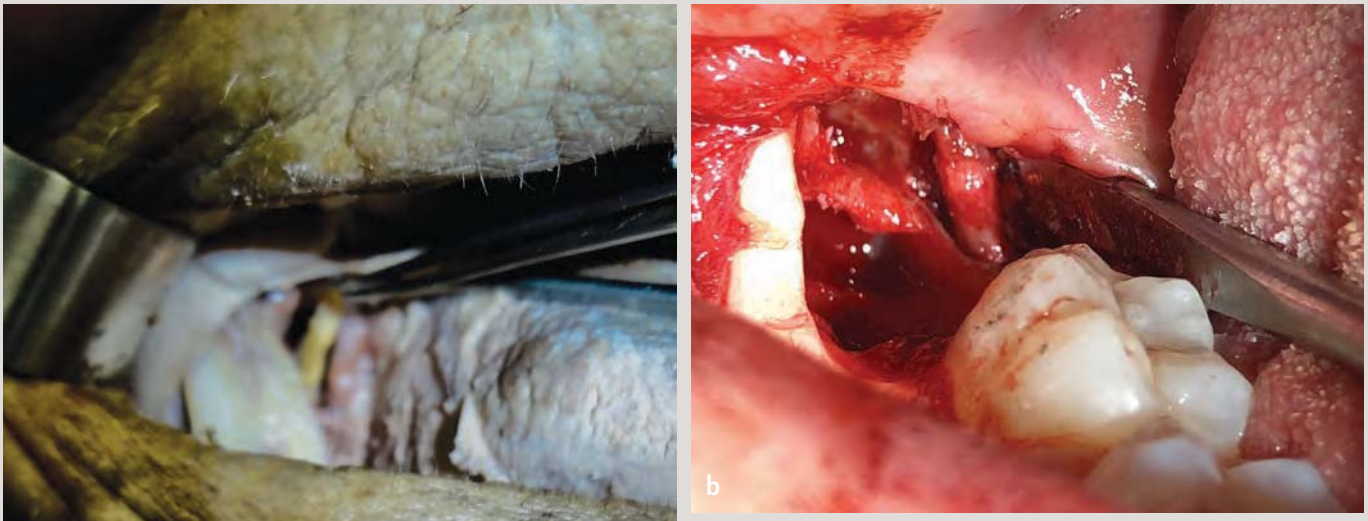

1.10 (**a**) Isolamento su reperto autoptico del nervo linguale nella zona del trigono retromolare; (**b**) isolamento del nervo linguale durante l'estrazione di un ottavo incluso.

e in corrispondenza del trigono retromolare può essere, seppur nella sua variabilità, molto superficiale; pertanto, le incisioni in quest'area devono avere un andamento decisamente vestibolare e lo scollamento linguale, se necessario, deve essere assolutamente sottoperiostale. Il calibro del nervo è abbastanza consistente e spesso è possibile identificarlo nello spessore dei tessuti. Proprio per questo motivo nelle manovre chirurgiche tale area deve essere adeguatamente protetta con degli scollatori (Prichard); in tali circostanze è di fondamentale importanza la figura del secondo operatore (1.10).

Arteria linguale

Decorre profondamente a livello della radice della lingua, per poi diventare più superficiale in corrispondenza della punta della lingua; la sua lesione provoca un'intensa emorragia che non è controllabile ambulatorialmente.

Il territorio di irrorazione comprende la mandibola, i muscoli intrinseci ed estrinseci della lingua, le ghiandole sottolinguali, la tonsilla palatina, l'epiglottide e l'osso ioide (1.11).

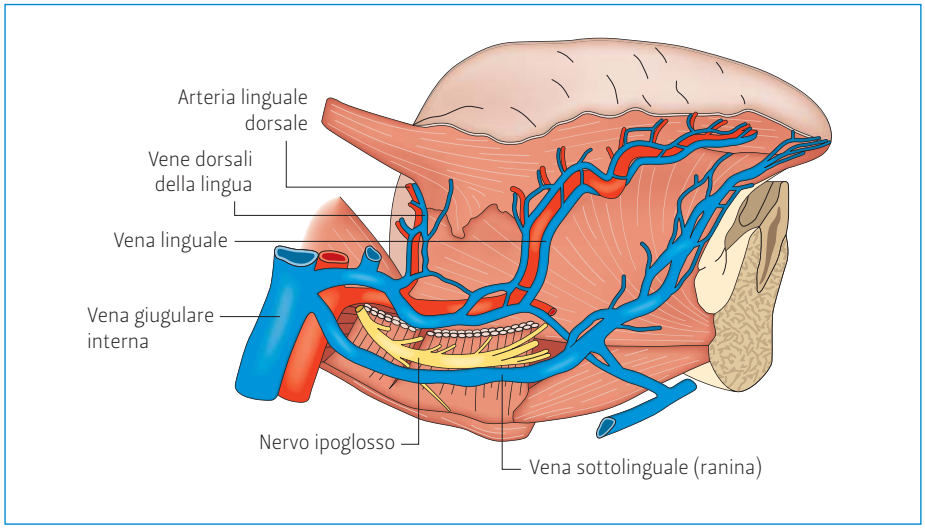

1.11 Decorso dell'arteria linguale.

1.12 Faccia ventrale della lingua con una ricchissima vascolarizzazione che espone al rischio di emorragie.

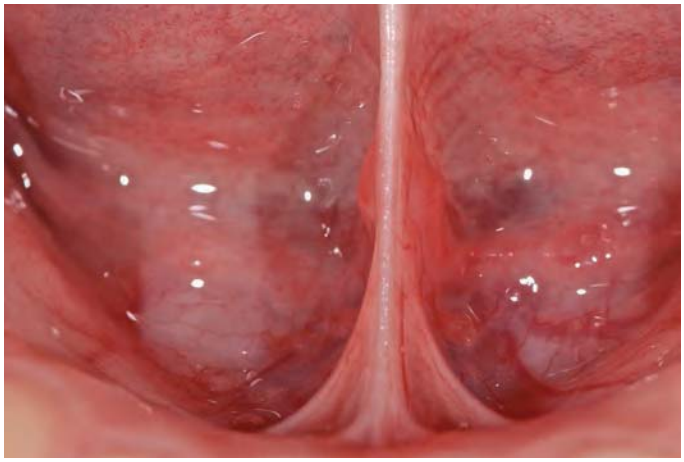

1.13 Pavimento orale con il frenulo linguale e le relative caruncole.

Arteria sottolinguale

Penetra nella loggia sottolinguale e termina con l'arteria ranina, che si anastomizza con la controlaterale in corrispondenza del frenulo linguale.

Arteria dorsale della lingua

È un ramo dell'arteria linguale. Si distribuisce nella regione delle papille vallate e decorre nel piano muscolare (1.12).

Ghiandola sottolinguale

Non è direttamente coinvolta negli interventi di chirurgia orale, ma è importante conoscere e identificare il suo dotto di Wharton, che si apre in corrispondenza della caruncola linguale e può essere interessato negli interventi di frenulectomia o nel trattamento dei calcoli salivari (1.13).

LETTURE CONSIGLIATE

DuBrul EL. *Anatomia orale di Sicher*. Edi Ermes, Milano; 1982.

Netter FH. *Netter. Atlante di anatomia umana*, 6ª ed. Edra, Milano; 2019.

Paulsen F, Waschke J. *Sobotta. Atlante di anatomia umana. Testa, collo e neuroanatomia*, 23ª ed. Edra, Milano; 2012.

Rodella LF, Labanca M, Rezzani R. *Anatomia chirurgica per l'odontoiatria*. Edra, Milano; 2014.